

## Bauchaortenaneurysma: Diagnose und endovaskuläre Therapie

von M. Gschwendtner



Die Einführung der endovaskulären Techniken zur Behandlung von Aortenaneurysmen zu Beginn der 90-iger Jahre sorgte für großes Aufsehen und zog einen regelrechten Boom nach sich.

Das abdominale Aortenaneurysma (AAA) ist klassischerweise eine Erkrankung des höheren Lebensalters. Kommt es zu einer Ruptur, beträgt die Mortalität trotz Notfalleingriff 50 %. In der elektiven Situation konnte die Mortalität auf unter 3 % reduziert werden. Das jährliche Rupturrisiko ist 0,3 % für AAAs 3,9 cm oder kleiner, 1,5 % für AAAs 4–4,9 cm, und 6,5 % für AAAs 5–5,9 cm. Frauen dürften ein höheres Rupturrisiko haben als Männer. Aufgrund der erhöhten Rupturgefahr stellen asymptotische AAA ab 5,5 cm und symptomatische AAA immer dann, wenn es der Allgemeinzustand des Patienten erlaubt, eine Indikation zur Sanierung dar (offene OP vs. endovaskuläre Technik). Mehr als 50 % der AAA verlaufen asymptotisch und stellen einen Zufallsbefund bei routinemäßigen Sonographien des Abdomens dar – auch zur Verlaufsbeobachtung ist der Ultraschall gut geeignet.

Vor jeder Intervention wird eine CT Untersuchung der Aorta in Dünnschnitttechnik durchgeführt. MR-Untersuchungen sind für exakte Vermessungen, wie sie für die endovaskuläre Therapie notwendig sind, weniger geeignet. Die endovaskuläre Schienung der infrarenalen Bauchaortenaneurysmen hat sich in den letzten Jahren zu einem Standardverfahren (Abb. 1) entwickelt. Erstmals wurde diese Technik von




dem argentinischen Chirurgen Parodi 1991 beschrieben. Seit dieser Zeit gab es enorme Fortschritte bei den Prothesenmaterialien und auch die Technik der Implantation hat sich verfeinert. Einige Studien (EVAR I, DREAM, EVAR II, OVER) belegen die Effektivität und deutlich geringere perioperative Mortalität (1,6% vs. 4,6%) im Vergleich zum offenen Verfahren. Sekundäre Interventionen sind bei der endovaskulären Methode erhöht (9,8% vs. 5,8%). Die Krankenhausverweildauer ist bei den „gestenteten“ Patienten deutlich kürzer (3 vs. 7 Tage).

Auch rupturierte AAA lassen sich mittels Endoprothesen versorgen, wobei in „Gefäß-Zentren“ sog. Notfallprothesen (aortouniiliacal mit Verschluss der kontralateralen A. iliaca und Crossover Bypass) zum Einsatz kommen.

Die Eingriffe selbst werden entweder in Lokalanästhesie oder in Allgemeinnarkose durchgeführt. Prinzipiell lassen sich die Eingriffe auch rein perkutan durchführen, auf Grund der Größe der einzuführenden Kathetersysteme bevorzugen die meisten Interventionalisten einen offen chirurgischen Zugang der Leistenarterien.

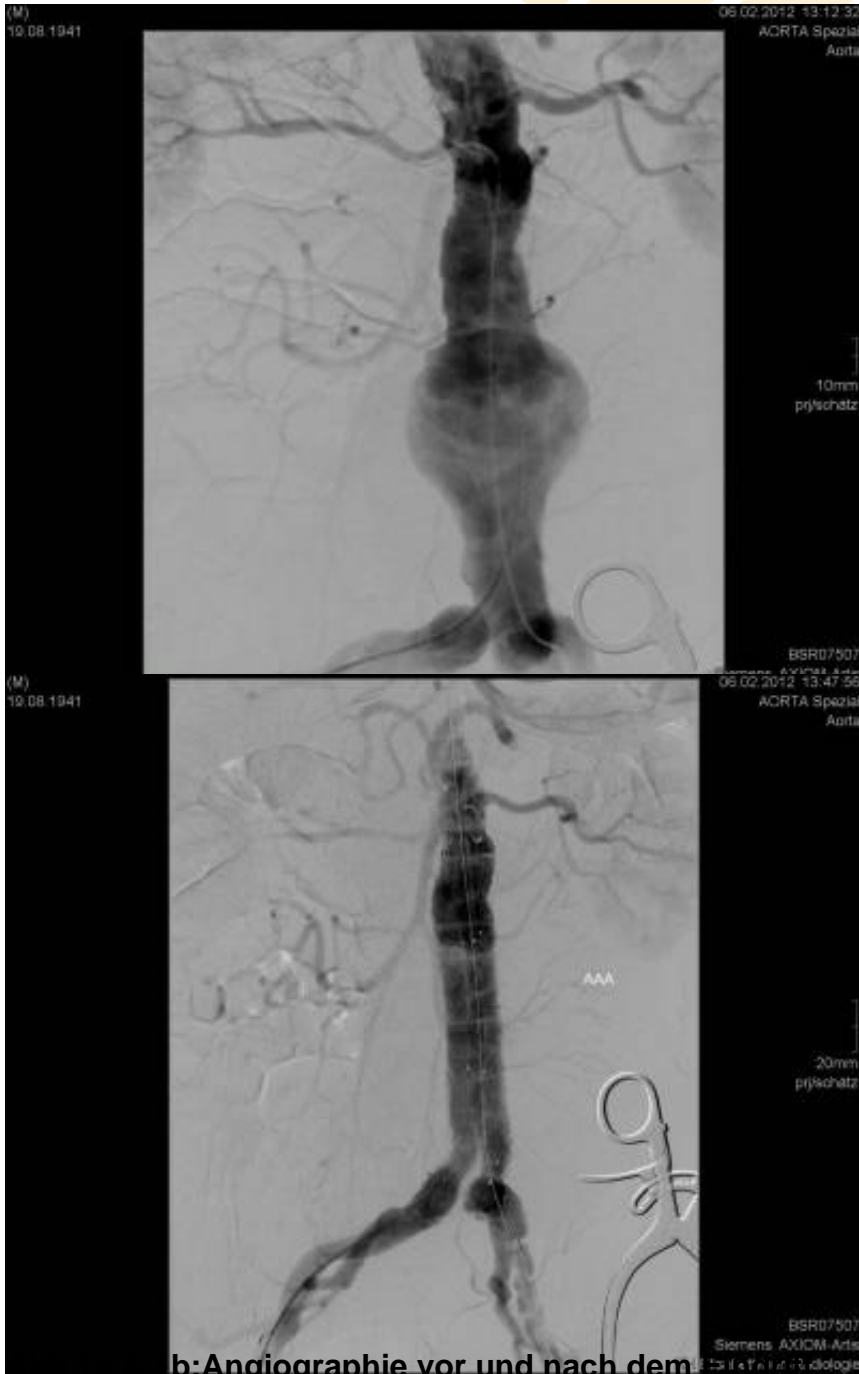
War diese Methode vorerst auf den infrarenalen Abschnitt der Bauchaorta beschränkt, stehen uns seit einigen Jahren auch Möglichkeiten zur Schienung von komplexen Aortenaneurysmen zur Verfügung, welche den Bereich der Abgänge der Nierenarterien, der A. mes. sup., des Truncus coeliacus oder auch der Abgänge von A. iliaca int. Betreffen (Abb.2). Diese z.T. mehrfach fenestrierten oder gebranchten Prothesen erfordern eine exakte Planung mittels spezieller Softwareprogramme. Die Implantation stellt ebenfalls eine Herausforderung an das Interventionalisten-Team dar. Die Ergebnisse dieser Eingriffe zeigen im Vergleich zu den offenen Eingriffen eine deutliche Reduktion der perioperativen Morbidität und Mortalität.

In erfahrenen „Gefäßzentren“ lassen sich mittlerweile über 80 % der therapiepflichtigen Bauchaortenaneurysmen endovaskulär versorgen.

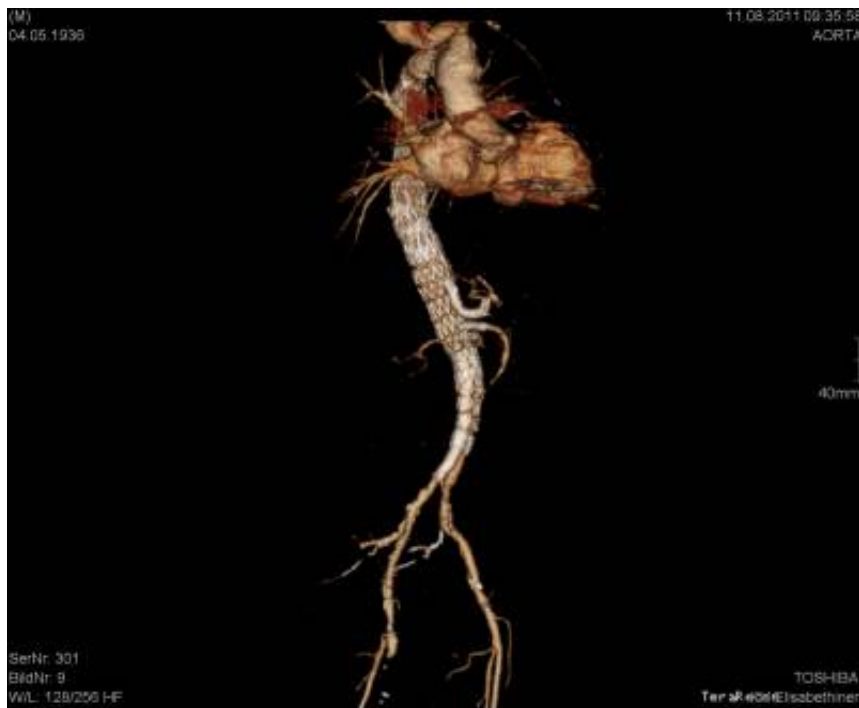

# ÖRG

Österreichische Röntgengesellschaft  
Gesellschaft für Medizinische Radiologie  
und Nuklearmedizin



b: Angiographie vor und nach dem Eingriff



**Abb. 2: 2 – Jahres Verlaufs - Ko einer 4- fach fenestrierten Prothese bei thorakoabdominellem Aortenaneurysma**

Korrespondenzadresse

Prim. Dr. Manfred Gschwendtner, EBIR  
KH Elisabethinen Linz  
Institut für diagnostische und interventionelle Radiologie  
Fadingerstraße 1  
4020 Linz



**Österreichische Röntgengesellschaft**  
Gesellschaft für Medizinische Radiologie  
und Nuklearmedizin